

VALOR DIAGNÓSTICO DE LA TÉCNICA DEL BLOQUE CELULAR FRENTE A LA CITOLOGÍA CONVENCIONAL EN FLUIDOS CORPORALES SOLCA-CUENCA 2007- 2008.

Palta González Miroslava Araceli (1) Murillo Bacilio Rocio Magdali (1) Correa Martínez Fabián Gerardo (2,3)

(1) Patóloga del Instituto del Cáncer Solca-Cuenca
(2) Cirujano Laparoscópico del Hospital de la Mujer y el Niño
(3) Docente de la Universidad Católica de Cuenca

Correspondencia: rocimurillo4@yahoo.com.mx

Fecha de recepción:
05 de mayo de 2016

Fecha de aprobación:
10 de noviembre de
2016

RESUMEN

El diagnóstico anatomo-patológico de las enfermedades neoplásicas se realiza a través del estudio morfológico, ya sea por métodos citológicos o histopatológicos, complementados en casos necesarios, por otros procedimientos o técnicas adicionales. La diferenciación citológica entre células benignas y malignas en fluidos serosos y en biopsias por aspiración con aguja fina, es frecuentemente difícil en la práctica diaria. La técnica del bloque celular es importante para poder revelar células tumorales en muestras que han sido reportadas como negativas para malignidad por los métodos citológicos convencionales, pues es una metodología que permite la utilización de la inmunohistoquímica.

OBJETIVO: Análisis del valor diagnóstico de la técnica de bloque celular en fluidos corporales patológicos y de biopsias por aspiración con aguja fina, en el Departamento de Patología del Instituto del Cáncer SOLCA-Cuenca. Período junio 2007- marzo 2008.

MÉTODOS: Estudio de tipo descriptivo correlacional entre citología convencional y bloque celular. Se incluyeron 56 casos provenientes de líquidos de lavado peritoneal; líquido ascítico, pleural, intratumoral, biliar; BAAF de glándula mamaria, tiroides, ganglio, conducto vaginal; tumor pancreático; y de muestras fisiológicas como la orina; a los que se les realizó cito-centrifugación en el equipo de Cytospin y técnica de bloque celular.

RESULTADOS: Con la técnica de Cytospin hubo casos no concluyentes para diagnóstico, mientras que con la técnica de bloque celular (BC) no se presentaron. Con la técnica de bloque celular se encontró en un 28.5% de casos neoplásicos malignos y con la citología convencional, en un 10.7%. Al 30.5% se le solicitó técnicas de inmunohistoquímica para definir el origen neoplásico, siendo la mayoría procedentes del tracto gastrointestinal y pulmonar.

CONCLUSIONES: La técnica de bloque celular debe ser un procedimiento de rutina en la sección de citología. La utilidad de los bloques celulares se debe en parte a su sencillez, y por otro lado aporta especificidad, ya que permite valorar aspectos como la arquitectura de la muestra, y realizar técnicas de citoquímica e inmunohistoquímica y presentan una calidad óptima para su interpretación.

Palabras clave: Biología Celular, Patología, Histocitoquímica, Técnicas y Procedimientos Diagnósticos, SOLCA-Cuenca.

ABSTRACT

Anatomy-pathological diagnosis of neoplastic diseases is performed through the morphological study, either by cytological or histopathological methods, which were supplemented in necessary cases by other procedures or additional techniques. The cytological differentiation between benign and malignant cells in serous fluids and in fine needle aspiration biopsies is often difficult in daily practice. The technique of the cell block is important to be able to reveal tumor cells in samples that have been reported as negative for malignancy by conventional cytological methods, since it is a methodology that allows the use of immunohistochemistry.

OBJECTIVE: Analyze the diagnostic value of the cell block technique in pathological body fluids and fine needle aspiration biopsies in the Department of Pathology of the SOLCA-Cuenca Cancer Institute. Period June 2007 - March 2008.

METHODS: It is a descriptive correlational study between conventional cytology and cell block. A total of 56 cases from peritoneal lavage fluids were included; ascites fluid, pleural, intratumoral, biliary, BAAF of mammary gland, thyroid, ganglion, vaginal duct, pancreatic tumor and physiological samples such as urine; who were cyto-centrifuged in the Cytospin team and cell block technique.

RESULTS: With the Cytospin technique there were inconclusive cases for diagnosis, while with the cell block technique (CB) they were not present. The cell block technique was found in 28.5% of malignant neoplastic cases and with 10.7% in conventional cytology. The 30.5% were asked for immunohistochemical techniques to define the neoplastic origin, being the majority from the gastrointestinal and pulmonary tract.

CONCLUSIONS: The cell block technique should be a routine procedure in the cytology section. The usefulness of the cell blocks is due to its simplicity, and on the other hand it contributes specificity, since it allows evaluating aspects such as the architecture of the sample, and performs techniques of cytochemistry and immunohistochemistry presenting an optimal quality for its interpretation.

Keywords: Cell Biology, Pathology, Histocytochemistry, Diagnostic Techniques and Procedures, SOLCA-Cuenca.

INTRODUCCIÓN

La citología es el arte y la ciencia que se ocupa de la interpretación morfológica de los componentes tisulares, sean exfoliadas u obtenidas por otros procedimientos (1).

Los estudios citológicos de los líquidos corporales constituyen una modalidad diagnóstica. La información proporcionada mediante este método permite determinar la probable etiología del mismo y a su vez establecer diagnóstico diferencial.

Esto puede ser realizado mediante citología convencional o bloque celular.

La identificación precisa de las células, ya sea como células mesoteliales malignas o reactivas, es difícil cuando se utiliza el método de citología convencional, pues se necesita tomar en cuenta dos aspectos fundamentales: el primero, dependiente de la persona que toma el material y, el segundo, de la persona que examina el material, en donde se requiere un examen cuidadoso de las características celulares y una comprensión de la amplia gama de cambios reactivos. A esto se suma un proceso subóptimo como presencia de artefactos.

El bloque celular es un método complementario para la evaluación de líquidos corporales, descrito en 1896 por Baherenburg. Permite la conservación de la arquitectura tisular y a su vez existe un incremento en la sensibilidad para identificar células malignas y reducir interpretaciones falsas positivas. Además, la obtención de múltiples secciones da paso a la realización de técnicas como inmunohistoquímica e inmunocitoquímica (2).

La técnica del bloque celular ha sido poco difundida en los Servicios de Anatomía Patológica; al ser realizada con un procedimiento adecuado, proporciona bloques de muy buena calidad, incluso con mejores resultados, en comparación con las biopsias por *tru-cut* (3, 4).

Esta técnica está indicada en derrames escasamente celulares, en biopsias por aspiración con aguja fina de nódulos sólidos, localizados en sitios de difícil acceso y, permite la aplicación de estudios de histoquímica e immuno-

histoquímica, los mismos que sirven de base para futuras técnicas de biología molecular o trabajos de investigación, con las mismas ventajas que los bloques de tejidos incluidos en parafina (5 - 7).

El objetivo de este estudio es evaluar y comparar la utilidad de la técnica de bloque celular frente a una citología convencional en los líquidos corporales patológicos.

MATERIALES Y MÉTODO

Es un estudio de tipo descriptivo. El universo comprendió las muestras de líquidos patológicos de la sección de citología del Instituto del Cáncer SOLCA-Cuenca durante el período junio 2007 – marzo 2008.

Los criterios de inclusión fueron: todos aquellos pacientes con efusión de líquidos al espacio extracelular y BAAF, que llegaron al departamento con volumen adecuado, líquidos que formen adecuadamente el bloque, que tengan los datos completos. Los criterios de exclusión son: líquidos patológicos y BAAF con volumen escaso, muestras que no formen adecuadamente el coágulo, que no tengan los datos completos en la historia clínica.

La técnica de citología convencional incluye centrifugación a 2500 rpm por 10 minutos en el equipo Cytospin 3 Shandon. Se realiza la preparación en tres placas y finalmente son teñidas con Papanicolao.

La elaboración de un bloque celular con líquidos patológicos comprende los siguientes pasos: centrifugar a 3000 rpm, durante 3 a 5 minutos (centrífuga marca Clay Adams®-Brand Compact II Centrifuge), con esto se forma el sedimento celular (*pellet*) y se le agrega al sedimento 5 gotas de plasma y 5 gotas de tromboplastina hasta formar un coágulo (20 minutos). Una vez formado el coágulo se agrega 5 ml. de formol búfer al 10% durante 30 minutos. Finalmente, se le añade etanol y se deja fijar por 30 minutos más. Se coloca el coágulo obtenido a las casetas, previamente rotuladas. Se procesa el material como si se tratara una biopsia tisular, con los métodos de inclusión correspondiente.

Una vez recolectados los datos fueron ingresados en una base diseñada en Microsoft EXCEL V 2007. Los resultados son presentados mediante tablas y gráficos de acuerdo con el tipo de las variables. Para el análisis estadístico se utilizó medidas de frecuencia relativa y sensibilidad, especificidad del método.

RESULTADOS

Se estudiaron 56 casos de fluidos serosos provenientes de diferentes sitios anatómicos y cavidades, Tabla No. 1.

Tabla No. 1

Distribución de 56 pacientes con fluidos corporales de acuerdo al tipo de muestra.

TIPO DE MUESTRA	FRECUENCIA	PORCENTAJE
Secrecion vaginal	2	3.6
Baaf de ganglio	2	3.6
Líquido ascítico	11	19.6
Líquido biliar	1	1.8
Líquido de lavado peritoneal	15	26.8
Tumor pancreático	1	1.8
Líquido pleural	14	25
Baaf de mama	4	7.1
Orina	2	3.6
Baaf de tumor cervical	1	1.8
Baaf de tiroides	2	3.6
Líquido de tumor cerebral	1	1.8
Total	56	100%

Fuente: Base de datos Instituto del Cáncer SOLCA-Cuenca.
Elaboración: los autores

La mayoría de los fluidos serosos son provenientes de líquidos de lavado peritoneal que representa el 26.8% (15 casos), de derrames pleural en un 25% (14 casos) y ascítico con el 19.6% (11 casos)

Tabla No. 2

Distribución de 56 pacientes con fluidos corporales de acuerdo a sexo y edad

Sexo	Media	N	Desvío Típico
Masculino	64.26	19	19.493
Femenino	56.86	37	20.140
Total	59.38	56	20.059

Fuente: Base de datos Instituto del Cáncer SOLCA-Cuenca.
Elaboración: los autores

El sexo femenino corresponde al mayor número de pacientes (37), representa el 20% y la media de edad es de 59 años.

Tabla No. 3

Distribución de 56 pacientes con fluidos corporales de acuerdo a diagnóstico de citología convencional

Citología Convencional	Frecuencia	Porcentaje
Descriptivo	5	8.9
Inflamatorio	4	7.1
Neoplásico benigno	2	3.6
Neoplásico maligno	6	10.7
Normal	39	69.6
Total	56	100

Fuente: Base de datos Instituto del Cáncer SOLCA-Cuenca.
Elaboración: los autores

A las muestras de fluidos serosos o de nódulos mediante BAAF, se les realizó citocentrifugación con un equipo denominado Cytospin, obteniendo los siguientes resultados: un 69.6% (39 casos) presenta celularidad normal,

un 10.7% (6 casos) positivos para malignidad y un 8.9% (5 casos) no se llega a concluir el diagnóstico por esta técnica, dando únicamente el resultado como descriptivo.

Tabla No. 4

Distribución de 56 pacientes con fluidos corporales de acuerdo a diagnóstico de bloque celular.

Bloque celular	Frecuencia	Porcentaje
Inflamatorio	4	7.1
Neoplásico benigno	8	14.3
Neoplásico maligno	16	28.6
Normal	28	50
Total	56	100

Fuente: Base de datos Instituto del Cáncer SOLCA-Cuenca.
Elaboración: los autores

Sobre las muestras en las que se elaboró el bloque celular, el 50% mostró celularidad normal (28 casos), 28.6% positivos para maligni-

dad, 14.3% (8 casos) lesiones benignas y un 7.1% son de tipo inflamatorio.

Tabla No. 5

Técnica de inmunohistoquímica y resultados

Convencional	Bloque	IHQ e Histoquímica	Diagnóstico
Normal	Neoplásico maligno	CK coctel +, CD10 -	Carcinoma de origen desconocido.
Inflamatorio	Neoplásico maligno	Vimentina +, desmina + débil	Sarcoma
Normal	Inflamatorio	PAS + GRAM +	Micosis
Descriptivo	Neoplásico maligno	ALC +, Calretinina -	Linfoma.
Normal	Neoplásico maligno	ALC +	Linfoma
Normal	Neoplásico maligno	CK 7 +, CK 20 -, SURFACTANTE	Adenocarcinoma de pulmón.
Normal	Neoplásico maligno	CK 7 +, CK 20 -	Adenocarcinoma de ovario.
Normal	Normal	CD68 +, Calretinina -, CEA +	Adenocarcinoma de estómago
Normal	Normal	PLAP -, Calretinina +	Negativo para malignidad
Normal	Normal	CEA -, CALRETININA -	Negativo para malignidad
Normal	Neoplásico maligno	CK7 +, CK 20 -, SURFACTANTE +	Adenocarcinoma de pulmón.
Descriptivo	Neoplásico maligno	CK7 +, CK 20 -	Carcinoma de origen desconocido
Normal	Neoplásico maligno	CEA +	Adenocarcinoma de estómago.
Normal	Normal	HBME-1 +	Negativo para malignidad
Neoplásico maligno	Neoplásico maligno	CEA +	Adenocarcinoma colon.
Neoplásico maligno	Neoplásico maligno	PAGF +, F VIII -	Astrocitoma
Neoplásico maligno	Normal	CEA-, CK20 -	Negativo para malignidad

Fuente: Base de datos Instituto del Cáncer SOLCA-Cuenca.
Elaboración: los autores

De los 56 casos estudiados, el 30.5% se sometió a técnicas de inmunocitoquímica y citoquímica, utilizando los siguientes marcadores: de origen epitelial (CK coctel, CK 7, 20 CEA), de origen mesotelial, (Calretinina y HBME-1), de origen mesenquimal (desmina, vimentina), de origen linfoide (ALC). Estos marcadores ayudaron a corroborar el tumor primario,

por ejemplo el uso del surfactante en adenocarcinoma de pulmón, la proteína glial fibrilar ácida (PLAP) en los astrocitomas. Además, en un caso se realizó técnicas de histoquímica como PAS y GRAM que permitieron observar microorganismos causantes del proceso inflamatorio.

Tabla No. 6

Sensibilidad y especificidad del bloque celular de 56 pacientes con fluidos corporales

Sensibilidad	0,31	31,25
Especificidad	0,98	97,50
VPP	0,83	83,33
VPN	0,78	78,00
Verisimilitud +	12,50	
Verisimilitud -	0,71	
Prevalencia	0,29	28,57
Youden	0,29	

Fuente: Base de datos Instituto del Cáncer SOLCA-Cuenca.
Elaboración: los autores

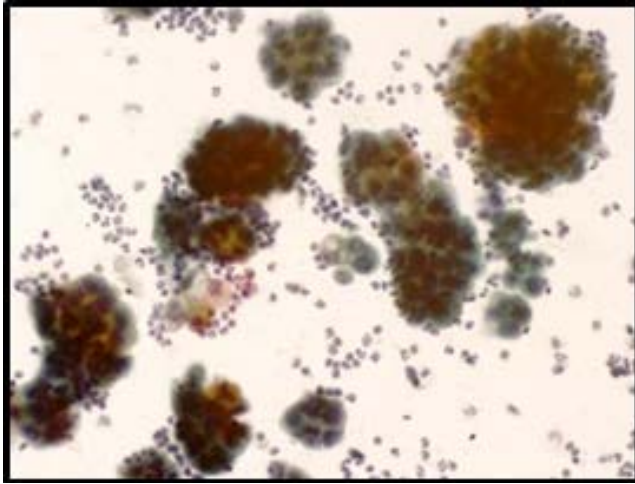


Fig. 1: Imagen 20x de un derrame pleural procesado mediante citología convencional

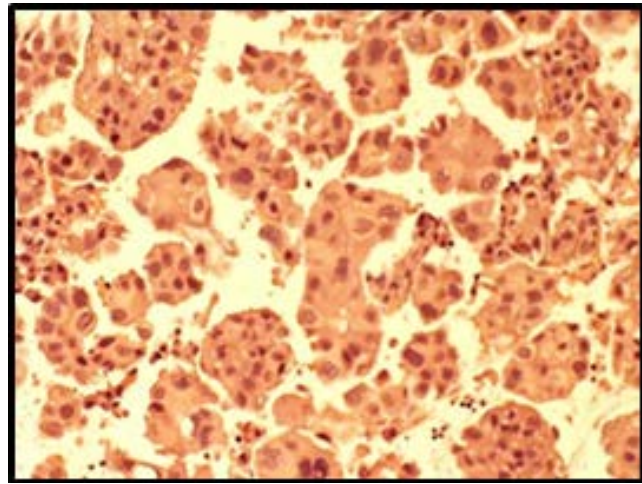


Fig. 2: Imagen 20x de un derrame pleural procesado mediante bloque celular

DISCUSIÓN

Los análisis de los fluidos corporales constituyen elementos claves en el proceso del diagnóstico y son de mucha utilidad en el área oncológica. Se han descrito diversos métodos de obtención del bloque celular, con fijación antes o después de la simple compactación del material sedimentado luego de la centrifugación, con adición o no de agentes como el agar. También hay variaciones según el método de fijación utilizado, como el formol, solución neutra de formaldehído, fijador de Carnoy y etanol.

En el presente estudio la técnica de bloque celular, se realiza utilizando plasma trombina con buenos resultados (56 casos), los mismos que son procedentes de diferentes sitios como líquidos de lavado peritoneal, líquido pleural, ascítico, biliar, pancreático, BAAF de glándula mamaria, tiroides, ganglios, región cervical, muestras de canal vaginal, orina y de tumor cerebral, lo que demuestra su amplia utilidad en el diagnóstico (8 - 12).

Con respecto al origen de los fluidos, en este estudio la mayoría son provenientes de líquidos de lavado peritoneal que representa el 26.8%, de derrame pleural en un 25% y ascítico en el 19.6%.

En un estudio realizado por Bandia et al, analizan 150 muestras, 53% de fluido pleural, 46%

de líquido ascítico y 1% de líquido pericárdico, similares a los descritos en el presente estudio (13,14).

Otros estudios también muestran estadísticas similares como el de Shivakumarswamy et al, en donde analizan 70 casos, con edades entre los 18 a 90 años, el mayor número de muestras se ubica entre los 51 y 60 años, sin predominio de sexo, a diferencia del presente estudio en donde el sexo femenino es el predominante, probablemente porque la mayoría de fluidos provenían de lavados peritoneales en pacientes con patologías de ovario, gástrico o colon (14).

Kurkarni et al en un estudio con 70 casos, presentaron concordancia absoluta en 66 (94%) entre los extendidos convencionales y el bloque celular; se observó discordancia en dos casos. La explicación es que mediante el bloque, la concentración celular se hace en un solo campo y existe una mayor preservación arquitectural y celular (15,16).

En cuanto a la sensibilidad y especificidad del método, de acuerdo a nuestros resultados, el bloque celular es una técnica con baja sensibilidad pero con alta especificidad es decir, es un método que permite identificar a los verdaderos negativos. En el estudio realizado por Basnet demuestra que la sensibilidad y

especificidad es más alta en el bloque celular que en la citología convencional desde un 83% comparado con un 100% con z-valor de 1.47 y p de 0.05. La explicación de esto puede deberse a que mediante el bloque se pueden realizar técnicas especiales como la inmunohistoquímica que viene a sustentar y corroborar lo observado morfológicamente y a su vez la utilización de ambas tecnologías incrementa la exactitud diagnóstica.

Noda et al realizaron un estudio en 33 casos de pacientes con tumores de páncreas y ganglios inflamados en los que se hizo extendido y bloque, mostrando que la citología convencional y el bloque mostraban exactitud diagnóstica 93.9 y 60.6%, respectivamente ($p = 0.003$), y sus respectivas sensibilidades fueron 92 y 60% ($p = 0.02$) (13,14,17).

En el presente estudio, 17 casos fueron sometidos a inmunohistoquímica lo que permitió tener mayor exactitud diagnóstica. El método del bloque celular garantiza una mejor preservación del detalle arquitectural como si se tratara de un estudio de biopsia, así como la inmediata retroalimentación histopatológica para el personal en formación con poca experiencia en la interpretación de exámenes citológicos (18).

Este método, de la forma planteada, y con los resultados obtenidos, puede ser aplicable al resto de los departamentos de Anatomía Patológica del país con los recursos existentes, ya que no requiere de materiales técnicos o aditamentos adicionales que impidan su realización.

CONCLUSIONES

La técnica de bloque celular debe ser un procedimiento de rutina en la sección de citología.

La utilidad de los bloques celulares se debe en parte a su sencillez, y por otro lado aporta especificidad, ya que permite valorar aspectos como la arquitectura de la muestra, y realizar técnicas de citoquímica e inmunohistoquímica y presentan una calidad óptima para su interpretación.

La desventaja de la técnica del bloque es el tiempo en que se emite el diagnóstico, pues se pierde la inmediatez propia del estudio citológico convencional.

BIBLIOGRAFÍA

1. Risberg B. FNAC: an old method with new perspectives. I taller Internacional de Citopatología, Francia-Noruega-Cuba, 1999. (Handout). Koss LG, Woyke S, Olszewsky W. Biopsia por aspiración, Interpretación citológica y bases histológicas. Editora Médica Panamericana: Buenos Aires, 1988.
2. M. B, M. S, H. V. Analysis of diagnostic value of cytological smear method versus cell block method in body fluid cytology: study of 150 cases. Ethiopian Journal Of Health Sciences [serial on the Internet]. (2014, Apr), [cited April 29, 2016]; 24(2): 125-131. Available from: Academic Search Complete.
3. Krogerus LA, Anderson LC. A simple method for the preparation of paraffinembedded cell blocks from fine needle aspirates, effusions and brushings. Acta Cytol 1998;32:585-7.
4. Vinayakamurthy S, Manoli N, Shivajirao P, Manjunath, Jothady S. Role of Cell Block in Guided FNAC of Abdominal Masses. Journal Of Clinical & Diagnostic Research [serial on the Internet]. (2016, Mar), [cited July 14, 2016]; 10(3): 1-5. Available from: Academic Search Complete.
5. Kulkarni MB, Prabhudesai NM, Desai SB, Borges Am. Scrape cell-block technique for fine needle aspiration cytology smears. Cytopathology 2000;11:179 - 84.
6. Khan S, Omar T, Michelow P. Effectiveness of the cell block technique in diagnostic cytopathology. Journal Of Cytology [serial on the Internet]. (2012, July), [cited July 14, 2016]; 29(3): 177-182. Available from: Academic Search Complete.
7. Jain D, Mathur S, Iyer V. Cell blocks in cytopathology: a review of preparative methods, utility in diagnosis and role in ancillary studies. Cytopathology [serial on the Internet]. (2014, Dec), [cited July 14, 2016]; 25(6): 356-371. Available from: Academic Search Complete.
8. M Bravo A, María E De Sousa R, N Oviedo de Ayala y L Garrido M. Derrame Pleural Maligno: Utilidad diagnóstica del estudio Morfológico e Inmunocitoquímico del Bloque celular. Revista de la Facultad de Medicina. v.25 n.2 Caracas dic. 2002.
9. David Cubero Rego, Arioska Matos Rodríguez, Noris Iglesias García, Marvelis Lobaina López, Yusnaidi Acosta Matos. El bloque celular, un nuevo método de obten-

- ción. Departamento de Anatomía Patológica. Hospital Hermanos Ameijeiras. Ciudad de la Habana VI Congreso Virtual Hispanoamericano de Anatomía Patológica. 2004.
10. Carmelo Cebrián García, Alfonso Cay Diarte, Carmen Vicente Sáez, María Estrella Escartín Gracia, María Dolores Pérez Ruiz. Bloques celulares en citología: Valoración de la rentabilidad. Hospital Ernest Lluch de Catalunya ESPAÑA. Hospital de Alcañiz ESPAÑA. VII Congreso Virtual Hispanoamericano de Anatomía Patológica y I Congreso de Preparaciones Virtuales por Internet. 2005.
11. P N Karnachow and R E Bonin. "Cell-block" technique for fine needle aspiration biopsy. Department of Pathology, North Bay Civic Hospital, 750 Scollard Street, North Bay, Ontario PIB 5A4, Canada. *J. Clin. Pathol.* 1982;35;688
12. Nithyananda A. Nathan, CFIAC, Eddie Narayan, BApp Sci, Mary M. Smith, BS, and Murray J. Horn, MApp Sci Cell Block Cytology. Improved Preparation and Its Efficacy in Diagnostic Cytology. *Am J Clin Pathol* 2000;114:599-606.
13. Basnet S, Talwar O. Role of cell block preparation in neoplastic lesions. *Journal of Pathology of Nepal* [Internet]. *Nepal Journals Online (JOL)*; 2012 Sep 25;2(4). Available from: <http://dx.doi.org/10.3126/jpn.v2i4.6876>
14. Shivakumarswamy U, Karigowdar M, Arakeri S, Yelikar B. Diagnostic utility of the cell block method versus the conventional smear study in pleural fluid cytology. *J Cytol* [Internet]. *Medknow*; 2012;29(1):11. Available from: <http://dx.doi.org/10.4103/0970-9371.93210>.
15. Kulkarni MB, Desai SB, Ajit D, Chinoy RF. Utility of the thromboplastin-plasma cell-block technique for fine-needle aspiration and serous effusions. *Diagn Cytopathol* [Internet]. Wiley-Blackwell; 2009 Feb;37(2):86-90. Available from: <http://dx.doi.org/10.1002/dc.20963>
16. Kulkarni MB, Prabhudesai NM, Desai SB, Borges AM. Scrape cell-block technique for fine needle aspiration cytology smears. *Cytopathology* [Internet]. Wiley-Blackwell; 2000 Jun;11(3):179-84. Available from: <http://dx.doi.org/10.1046/j.1365-2303.2000.00249.x>
17. Noda Y, Fujita N, Kobayashi G, Itoh K, Horaguchi J, Kurose A, et al. Diagnostic efficacy of the cell block method in comparison with smear cytology of tissue samples obtained by endoscopic ultrasound-guided fine-needle aspiration. *Journal Of Gastroenterology* [serial on the Internet]. (2010, Aug), [cited July 14, 2016]; 45(8): 868-875. Available from: Academic Search Complete
18. Udasimath S, Arakeril S, Karigowdar M, Yelikar B. The Role of the Cell Block Method in the Diagnosis of Malignant Ascitic Fluid Effusions. *Journal Of Clinical & Diagnostic Research* [serial on the Internet]. (2012, Sep), [cited July 14, 2016]; 6(7): 1280-1283. Available from: Academic Search Complete