

# Estenosis traqueal postintubación: reporte de caso

Postintubation tracheal stenosis: case report

Coronel Yáñez Andrés Paúl<sup>1</sup>, Cavo Frigerio Raúl Alejandro<sup>2</sup>, Ramón Vidal Adrián<sup>3</sup>, Crespo Coronel Cinthia Micaela<sup>4</sup>.

VOLUMEN 42 | N° 2 | AGOSTO 2023

FECHA DE RECEPCIÓN: 20/05/2022  
FECHA DE APROBACIÓN: 05/07/2023  
FECHA PUBLICACIÓN: 04/10/2023

1. Especialista en Cirugía de Tórax. Centro de Especialidades Médicas de la Universidad de Cuenca.
2. Especialista en Cirugía General. Subespecialista en Cirugía de Tórax. Subespecialista en Cirugía Bariátrica. Hospital interzonal especializado de agudos y crónicos "San Juan de Dios".
3. Especialista en Cirugía General. Subespecialista en Cirugía de Tórax. Hospital interzonal especializado de agudos y crónicos "San Juan de Dios".
4. Médica en libre ejercicio

Caso Clínico | Clinical Case

<https://doi.org/10.18537/RFCM.41.02.09>

Correspondencia:  
paulcoronely@gmail.com

Dirección:  
Ricardo Durán y Vicente Maldonado  
esq.

Código Postal:  
010206

Celular:  
0979125060

Cuenca - Ecuador

## RESUMEN

**Introducción:** la estenosis traqueal postintubación es una patología de baja prevalencia que aumentó su incidencia en la pandemia COVID-19, como consecuencia de que más del 90% de los pacientes ingresados en las unidades de terapia intensiva requirieron intubación orotraqueal y/o traqueotomía.

**Caso clínico:** paciente de 54 años, que cursó una neumonía grave por COVID-19, permaneció en asistencia respiratoria mecánica durante 15 días, y posterior a ello presentó disnea súbita; se realizaron estudios de imagenología y broncoscopia, con diagnóstico de estenosis traqueal que fue tratada inicialmente con dilatación broncoscópica; ante la presencia de recidiva se optó por un procedimiento quirúrgico, con posterior evolución favorable.

**Conclusiones:** la estenosis traqueal aumentó su prevalencia e incidencia debido a la utilización de respiradores automáticos que generó complicaciones resueltas quirúrgicamente. Una cervicotomía en collar, disección por planos hasta el segmento estenótico, resección y anastomosis término-terminal de tráquea, permitió resolver satisfactoriamente el presente caso.

**Palabra clave:** estenosis traqueal, intubación, infecciones por coronavirus.

## ABSTRACT

**Introduction:** post-intubation tracheal stenosis is a low-prevalence pathology that increased its incidence in the COVID-19 pandemic, as a consequence, more than 90% of patients admitted to intensive care units required orotracheal intubation and/or tracheostomy.

**Clinical case:** a 54-year-old patient, who had severe pneumonia due to COVID-19, remained on mechanical ventilation for 15 days, and after that the patient presented sudden dyspnea; Imaging and bronchoscopy studies were performed, with a diagnosis of tracheal stenosis that was initially treated with bronchoscopic dilation; Due to the presence of recurrence, a surgical procedure was chosen, with subsequent favorable evolution.

**Conclusions:** tracheal stenosis increased its prevalence and incidence due to the use of automatic respirators that generated surgically resolved complications. A collar cervicotomy, dissection by planes up to the stenotic segment, resection and end-to-end anastomosis of the trachea, allowed us to resolve the case satisfactorily.

**Keywords:** tracheal stenosis, intubation, coronavirus infections.

## INTRODUCCIÓN

A finales del 2019, la pandemia por COVID-19 se propagó rápidamente por todo el planeta, convirtiéndose en un problema de salud pública mundial<sup>1</sup>.

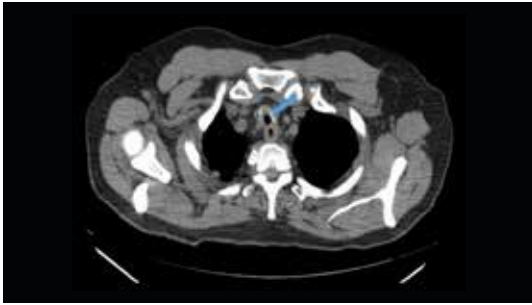
Más de 90 millones de pacientes sufrieron síntomas compatibles con un síndrome de dificultad respiratoria requiriendo terapia en unidades de cuidados intensivos, de los cuales entre 79% a 90% requirieron intubación orotraqueal y ventilación mecánica asistida, que a menudo requiere traqueostomía. Entre los sobrevivientes se observó un incremento en la prevalencia e incidencia de lesiones ocultas de la vía aérea<sup>2-6</sup>.

## PRESENTACIÓN DEL CASO

Paciente de 54 años de edad, con antecedentes de hipertensión arterial en tratamiento a base de enalapril 5 mg/día; acudió a emergencia por presentar tos, fiebre y disnea clase funcional II-III; luego de valoración clínica y estudios de imagenología fue diagnosticada de neumonía grave por COVID-19, permaneció en terapia intensiva bajo sedación y en asistencia respiratoria mecánica durante 15 días, luego de los cuales es extubada, y es llevada a sala general con evolución favorablemente.

Al día 20 de internación y próxima al alta, presentó disnea súbita, y estridor, con el antecedente de intubación orotraqueal, se realizó una tomografía laringotraqueal y torácica de cortes finos (Imagen N°1) observándose una disminución del calibre de la luz traqueal. Inmediatamente se solicitó una broncoscopia en la que se observó una estenosis traqueal concéntrica, localizado a 3 cm de las cuerdas vocales, con una extensión de 2 cm de longitud, con una luz de 5 mm que permite el paso de fibrobroncoscopio de 3 mm.; realizó una dilatación con broncoscopia rígida llevando a una luz de 11 mm. La paciente fue enviada con el alta hospitalaria y se citó a un nuevo control a los 15 días, observándose nuevamente estenosado el segmento traqueal, con una luz de 5 mm; se dilató la estenosis por dos ocasiones más, con intervalos de 15 días cada uno y al no tener resultado satisfactorio se solicitó evaluación por cirugía de tórax para resolución quirúrgica.

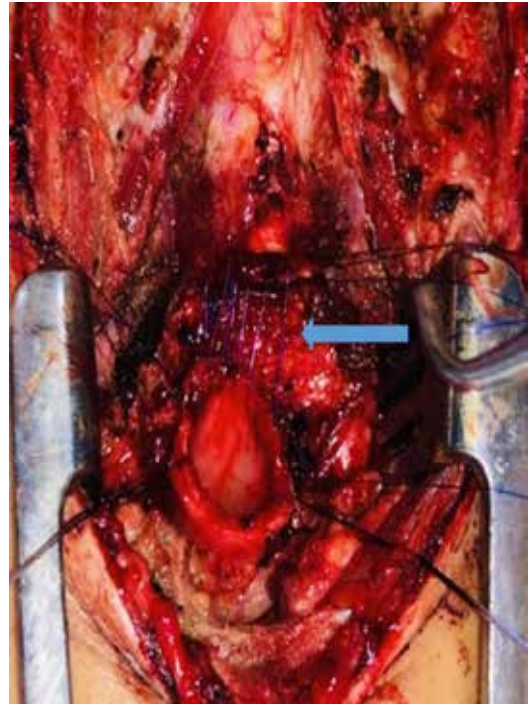
Imagen N°1



Tomografía de tórax en la que se observa disminución de la luz traqueal.

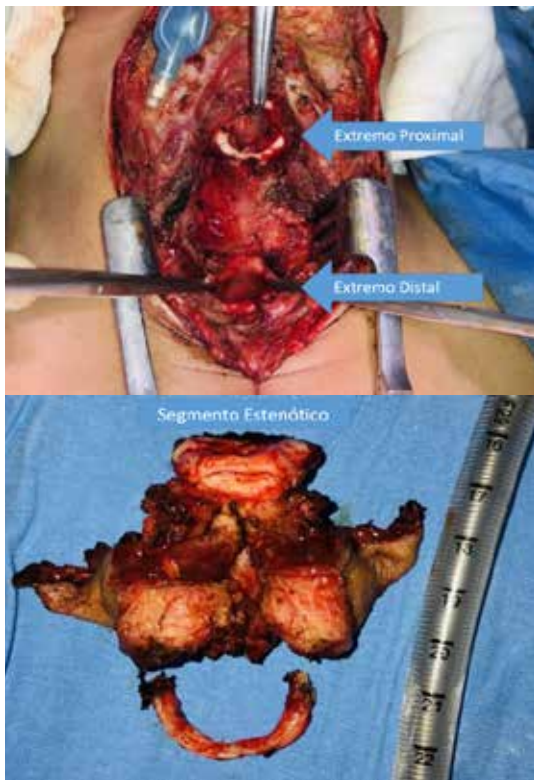
Se programó la cirugía y bajo anestesia general, en decúbito dorsal, se realizó la resección y anastomosis traqueal (Imagen N°2). Se suturó de manera continua la pared membranosa (Imagen N°3), además de la pared lateral y anterior de la tráquea (Imagen N°4). Es importante destacar la ventilación transcampo en el momento de la cirugía para mantener una adecuada oxigenación del paciente.

Imagen N° 3



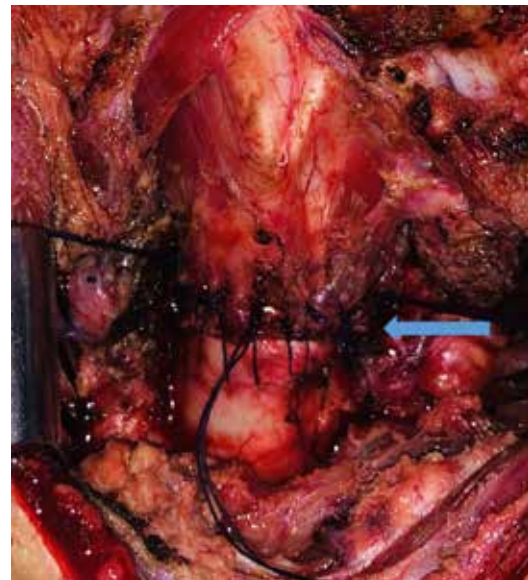Se observa la sutura continua con PDS 4-0 de la membranosa traqueal.

Imagen N° 2



Se observan los extremos proximal y distal, así como el segmento estenótico de la tráquea.

Imagen N°4



Se observa el cierre de la pared anterior con puntos interrumpidos.

Una vez culminada la cirugía se colocaron dos puntos mento-pectorales de protección de la anastomosis. La paciente pasó a la sala de recuperación de cirugía torácica, con evolución favorable. A los 7 días de la cirugía se extrajeron los puntos mento-pectorales y se otorgó el alta hospitalaria, con controles secuenciales a los 7 y 15 días posteriores a la cirugía.

## DISCUSIÓN

La intubación orotraqueal es un procedimiento que se viene realizando desde hace varios años atrás con el objetivo de mejorar la funcionalidad de la vía aérea; la estenosis traqueal postintubación es una consecuencia de la intubación traqueal o de la traqueostomía, en la que el balón del tubo endotraqueal y/o de la cánula de T causa una lesión isquémica, necrosis de la mucosa traqueal y en consecuencia estenosis cicatrizal<sup>2</sup>.

La sintomatología descrita por los pacientes es difusa, pudiendo ser en los casos graves disnea de reposo y estridor; los que pueden presentarse inmediatamente después de la extubación, días, meses o incluso en algunos años posteriores a la extracción del tubo<sup>3</sup>.

Fisiológicamente la presión de perfusión capilar de la tráquea humana está entre 22 y 32 mmHg, ello conlleva a que la presión de sellado ideal del manguito del tubo endotraqueal debe ser lo suficientemente alta, que impida la fuga aérea, sin impedir el flujo sanguíneo normal de la mucosa. La presión de inflado del balón del tubo o cánula endotraqueal necesaria para no causar daño a la mucosa debe ser de 20 mmHg<sup>4</sup>, evitando de esta manera la hipermia faringotraqueal, traqueítis, edema, necrosis de la mucosa, isquemia prolongada, cicatrización excesiva y por consiguiente estenosis traqueal. La persistencia de este estado inflamatorio durante y después de la intubación orotraqueal y/o traqueostomía explica la mayor predisposición a la estenosis<sup>9</sup>.

Existen varias formas de clasificar la estenosis traqueal; la propuesta de McCaffrey tiene en cuenta la ubicación y localización de la estenosis, siendo: subglóticas, traqueal superior, media e inferior. La clasificación de Myer y Cotton determina la gravedad en función a la disminución del calibre de la luz traqueal: estadio I menos del 50%, Estadio II entre el 51% - 70%, estadio III 71%-99% y estadio IV no se detecta luz traqueal; el paciente por lo general

suele estar traqueostomizado<sup>5,6</sup>. Según el tipo de estenosis pueden ser hipergranulación local, cicatrizal concéntrica y fibrosa en forma de red. En el estudio de Palacios et. al, la localización anatómica más frecuente de la estenosis traqueal fue el tercio superior-medio de la tráquea con un 55.6% y un 44.4% exclusivamente en el tercio superior<sup>10</sup>.

El diagnóstico de estenosis traqueal se realiza con tomografía y con broncoscopia, siendo este último método el Gold standard y primer tratamiento. La fibrobroncoscopia permite visualizar el calibre de la luz traqueal, la extensión de la estenosis, la distancia de las cuerdas vocales y la presencia o no de granulomas. La broncoscopia rígida a más de la observación permite avanzar un primer paso en el tratamiento de estenosis traqueal, siendo la dilatación el primer procedimiento a realizar. Permite determinar el grado de madurez de la estenosis, siendo Inmadura cuando se observa eritema, granulomas, friabilidad, úlceras, mucosa sangrante; y Madura con una mucosa pálida y una cicatriz establecida. En estenosis traqueales complejas la dilatación broncoscópica está contraindicada<sup>3,7,10</sup>.

Se realiza entre uno a tres dilataciones consecutivas, con un intervalo de 7 a 15 días de acuerdo a la sintomatología presentada por el paciente<sup>3</sup>. Sin embargo, ante casos de estenosis traqueal recidivada luego de la dilatación o estenosis traqueal compleja se recomienda la intervención quirúrgica, cuando el paciente cumple las condiciones necesarias para la cirugía, esto por lo general sucede cuando el broncoscopista experimentado observa una estenosis madura<sup>7</sup>.

El Comité de estenosis laringotraqueal de la Sociedad Europea de Laringología notificó sobre el riesgo potencial del aumento del número de casos de esta complicación, a consecuencia de la intubación orotraqueal debido a la enfermedad por coronavirus, para prevenir las complicaciones y derivar a los centros especializados con los especialistas en la vía aérea<sup>8,9</sup>.

Esta patología por lo general es mal diagnosticada, confundiéndola con asma y/o bronquitis, produce efectos nocivos en la calidad de vida, física, psicológica y emocional de los pacientes que la padecen, pudiendo llegar al aislamiento social voluntario o forzoso. Sin embargo, con un diagnóstico adecuado y con el manejo requerido se puede evitar mayores complicaciones<sup>6</sup>.



## CONCLUSIONES

La paciente luego de sufrir neumonía por COVID-19 es internada en terapia intensiva bajo sedación y en asistencia respiratoria mecánica con aparente evolución favorable, a los 20 días súbitamente presenta disnea súbita siendo diagnosticada de estenosis traqueal la misma que no cede ante dilataciones broncoscópicas por lo que se realizó una cervicotomía en collar, disección por planos hasta el segmento estenótico con anastomosis término-terminal de tráquea, con evolución favorable.

## ASPECTOS BIOÉTICOS

Los autores cuentan con el respectivo consentimiento para la publicación de este caso clínico.

## INFORMACIÓN DE LOS AUTORES

Coronel Yáñez Andrés Paúl. Médico. Especialista en Cirugía de Tórax. Centro de Especialidades Médicas de la Universidad de Cuenca. Cuenca-Azuay-Ecuador. e-mail: paulcoronely@gmail.com. ORCID: <https://orcid.org/0000-0003-0245-4447>

Cavo Frigerio Raúl Alejandro. Médico. Especialista en Cirugía General. Subespecialista en Cirugía de Tórax. Subespecialista en Cirugía Bariátrica. Hospital interzonal especializado de agudos y crónicos "San Juan de Dios". La Plata-Buenos Aires-Argentina. e-mail: raulcavo@gmail.com. ORCID: <https://orcid.org/0009-0003-7179-3052>.

Vidal Adrián Ramón. Médico. Especialista en Cirugía General. Subespecialista en Cirugía de Tórax. Hospital interzonal especializado de agudos y crónicos "San Juan de Dios". La Plata-Buenos Aires-Argentina. e-mail: adrianvidal@yahoo.com.ar. ORCID: <https://orcid.org/0000-0003-2658-9143>

Crespo Coronel Cinthya Micaela. Médica en libre ejercicio. Cuenca-Azuay-Ecuador. e-mail: cinthyacrespo7200@gmail.com. ORCID: <https://orcid.org/0000-0001-5222-9913>.

## CONTRIBUCIÓN DE LOS AUTORES

**CA, CR, VA:** cirujano interviniente, recopilación de información, redacción del artículo.

**CC:** recopilación de información, redacción del artículo.

## CONFLICTO DE INTERESES

Los autores declaran no tener conflicto de intereses.

## FUENTES DE FINANCIAMIENTO

Ninguna.

## REFERENCIAS BIBLIOGRÁFICAS

1. Alturk A, Bara A, and Darwish B. Post-intubation tracheal stenosis after severe COVID-19 infection: A report of two cases. *Annals of medicine and surgery* 2021;67, 102468. doi: 10.1016/j.amsu.2021.102468
2. Tapias L, Lanuti M, Wright C, Hron T, Ly A, et al. COVID-19-related Post-intubation Tracheal Stenosis: Early Experience With Surgical Treatment. *Annals of surgery*, 2022;275(1), e271–e273. doi: 10.1097/SLA.0000000000004884
3. Ayten O, Iscanli I, Canoglu K, Ozdemir C, Saylan B, et al. Tracheal Stenosis After Prolonged Intubation Due to COVID-19. *Journal of cardiothoracic and vascular anesthesia*, 2022; S1053-0770(22)00118-5. doi: 10.1053/j.jvca.2022.02.009
4. Sanaie S, Rahmani F, Chokhachian S, Mahmoodpoor A, Rahimi J, et al. Comparison of tracheal tube cuff pressure with two techniques: fixed volume and minimal leak test techniques. *J Cardiovasc Thorac Res*, 2019; 11(1), 48-52 doi: 10.15171/jcvtr.2019.08 <http://jcvtr.tbzmed.ac.ir>
5. Ghiani A, Tsitouras K, Paderewska J, Munker, D, Walcher S, et al. Tracheal stenosis in prolonged mechanically ventilated patients: prevalence, risk factors, and bronchoscopic management. *BMC pulmonary medicine*, 2022;22(1),24. doi:10.1186/s12890-022-01821-6
6. Allgood S, Peters J, Benson A, Maragos C, McIltrout K, et al. Acquired laryngeal and subglottic stenosis following COVID-19-Preparing for the coming deluge. *Journal of clinical nursing*, 2021; 10.1111/jocn.15992. doi: 10.1111/jocn.15992

7. Salloum S, Tawk M, Nehme R, Siblani D, and Haddad Y. Case series of endoscopic treatment of post-intubation tracheal stenosis. *Respiratory medicine case reports*, 2021; 35, 101561. doi: 10.1016/j.rmcr.2021.101561
8. Miwa M, Nakajima M, Kaszynski R, Hamada S, Nakano T, et al. Two Cases of Post-intubation Laryngotracheal Stenosis Occurring after Severe COVID-19. *Internal medicine (Tokyo, Japan)*, 2021;60(3), 473–477. doi:10.2169/internalmedicine.6105-20
9. Onorati I, Bonnet N, Radu D, Freynet O, Guiraudet P, et al. Case Report: Laryngotracheal Post-Intubation/Tracheostomy Stenosis in COVID-19 Patients. *Frontiers in surgery*, 2022; 9, 874077. doi: 10.3389/fsurg.2022.874077
10. Palacios J, Bellido D, Valdivia F, Ampuero P, Figueroa C, et al. Tracheal stenosis as a complication of prolonged intubation in coronavirus disease 2019 (COVID-19) patients: a Peruvian cohort. *Journal of thoracic disease*, 2022;14(4), 995–1008. doi 10.21037/jtd-21-1721