

**ESTENOSIS ESOFAGICA. APLICACIÓN DE UNA TECNICA QUIRURGICA. CASO CLÍNICO.**

**Md. Carlos Iván Aguilar Gaibor**

Residente de Tercer año de Posgrado de Cirugía Universidad de Cuenca.

**Md. Wilson Antonio Muñoz Vásquez**

Médico Tratante de Cirugía del Hospital "Vicente Corral Moscoso".

**Dr. Marcos Andrés Aguirre Vintimilla**

Médico Tratante de Cirugía de Tórax del "Hospital Vicente Corral Moscoso".

**Md. Jesús Esteban Tenesaca Castro**

Residente de Tercer año de Posgrado de Cirugía Universidad de Cuenca.

**CONFLICTO DE INTERESES**

No existe conflicto de intereses

---

Fecha de Recepción: 27/02/2015

Fecha de Aprobación: 24/09/2015

**CASO CLÍNICO**  
**Clinical Case**

## RESUMEN

Se presenta el caso clínico de un paciente que presenta estenosis esofágica tras ingesta de cáusticos, con disfagia a líquidos por lo que se realizó esofagectomía transhiatal con técnica de tubo gástrico como alternativa para reemplazo esofágico con ascenso mediastinal y yeyunostomía de alimentación, luego del procedimiento presenta fístula a nivel de la anastomosis proximal cervical y derrame pleural que se drena mediante avenamiento pleural bilateral, se maneja de manera conservadora sin desfuncionalización la fístula cervical mediante dren semi-rígido, con cierre espontáneo y se da de alta al paciente luego de tolerar dieta.

**DeCS:** Esofagostomía, Estenosis Esofágica, Fístula esofágica, Derrame pleural.

## ABSTRACT

The clinical case of a patient with esophageal stenosis after caustic ingestion is presented with dysphagia to liquids, so a transhiatal esophagectomy was performed with gastric tube technique alternatively for esophageal replacement mediastinal rise and feeding jejunostomy. After the procedure, it has a fistula in the proximal anastomosis cervical level and a pleural effusion is drained through bilateral pleural drainage. It is managed conservatively without disfunctionalization of the cervical fistula by semi-rigid drain with spontaneous closure and the patient is discharged after tolerated diet.

**Key Words:** Esophagostomy, Esophageal Stenosis, Fístula Esofágica, Pleural Effusion

## INTRODUCCIÓN

La lesión por sustancias alcalinas asienta fundamentalmente a nivel del esófago siendo menos frecuente el compromiso gástrico. Luego de la ingesta del álcali se produce liquefacción y necrosis con saponificación de las grasas, lo que permite una penetración más profunda del cáustico con lesión tisular más amplia, posterior fibrosis a nivel esofágico, por lo que la estenosis esofágica es una complicación frecuente en este tipo de pacientes <sup>(1-3)</sup>.

La esofagectomía ha representado un gran desafío para el cirujano, siendo la resección digestiva que se acompaña de un gran número de fallas y complicaciones graves <sup>(1)</sup>.

La estenosis esofágica postcaústicos es una de las indicaciones para realizar la esofagectomía transhiatal con técnica de tubo gástrico y ascenso a través de mediastino posterior con disminución de morbilidad, excelente resultado funcional y poca afectación de la función respiratoria <sup>(1-7)</sup>.

La mayoría de técnicas entre ellas el ascenso gástrico por toracotomía, el ascenso colónico, han demostrado ser equivalentes respecto al éxito operatorio y tasas de morbimortalidad, a pesar de ser quirúrgicamente muy distintas <sup>(1-5)</sup>. La tasa de morbilidad en la esofagectomía transhiatal es de un 34% a las dos semanas del postquirúrgico, siendo las complicaciones respiratorias (derrame pleural, neumonía y mediastinitis) las más frecuentes. La presencia de fístula de la anastomosis cervical ocurre entre un 18 – 25 % <sup>(8)</sup>. En esta técnica la mortalidad a los treinta días del procedimiento oscila entre 10-12% de acuerdo a diferentes estudios <sup>(2,5,6,7,8)</sup>.

## PRESENTACIÓN DE CASO

Paciente de 26 años masculino, que 3 meses antes ingiere cáustico alcalino (sello rojo), luego de lo que presenta hematemesis por lo que es hospitalizado por un período de 15 días. Recibe tratamiento clínico de estabilización y manejo multidisciplinario. Luego de este período presenta odinofagia y disfagia a sólidos, que progresa a líquidos, acompañada de dolor precordial y pérdida de peso no cuantificada.

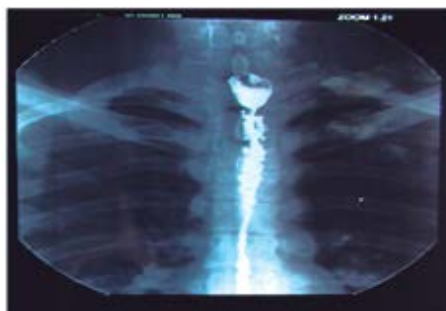

Figura 1  
Esofagograma previo a la cirugía

## EXÁMENES COMPLEMENTARIOS

Esofagograma.- Estenosis de esófago tercio medio, paso filiforme hacia estómago; adecuado llenado gástrico. (Figura 1)

Se plantea el diagnóstico de estenosis esofágica post cáustico, fue intervenido quirúrgicamente el 19 de enero de 2015 con la técnica de Ascenso Gástrico Mediastinal Posterior, Esofagectomía Transhiatal. Cervicotomía lateral izquierda. Píloroplastia y yeyunostomía.

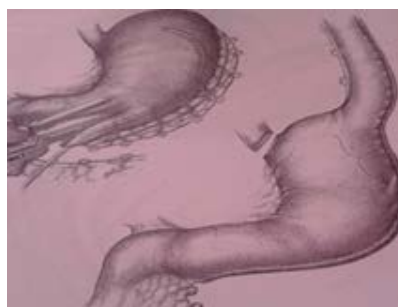

Figura 2  
Ascenso gástrico con curvatura mayor de estómago (Tomado de Zinner MJ. Atlas at Gastric Surgery. New York, NY: Churchill Livingstone; 1992).

**A continuación se presentan gráficos relacionados con la técnica empleada.**

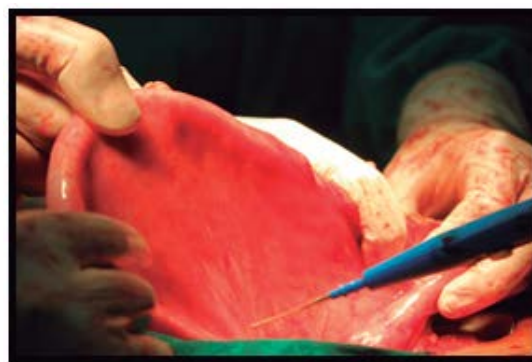


Figura 3  
Curvatura mayor de estómago con guía para creación de neoesófago

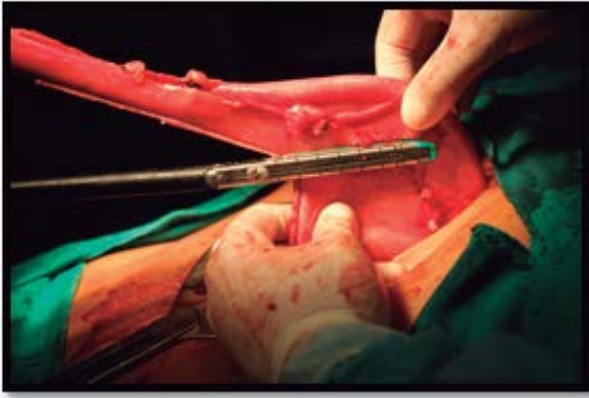


Figura 4  
Creación de neoesófago con sutura mecánica

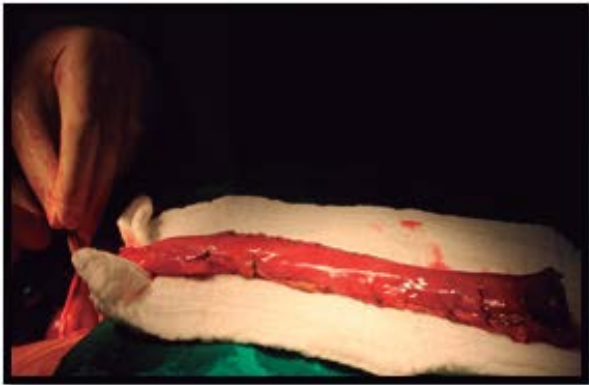

Figura 5  
Neoesófago sobre pared del tórax

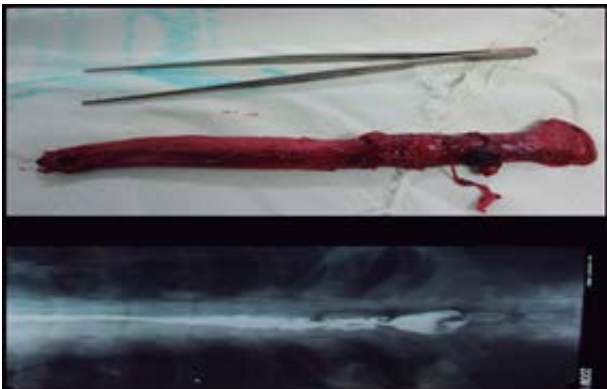

Figura 6  
Esófago con estenosis resecado y comparación con el esofagograma

En la técnica quirúrgica se utiliza la curvatura mayor del estómago para la realización del neoesófago mediante sutura mecánica, con preservación de la arteria gástrica izquierda, liberación de pilares diafragmáticos, con sección de los vasos gastroepiploicos, así precautelando una adecuada irrigación vascular, con posterior piloroplastia y esofagectomía transhiatal con ascenso gástrico mediastinal posterior con anastomosis cervical mecánica terminolateral y posterior realización de yeyunostomía de alimentación.

## EVOLUCIÓN

No se presentaron complicaciones intraoperatorias, el sangrado fue mínimo. El paciente fue trasladado a cuidados intensivos permaneciendo afebril, hemodinámicamente estable con escasa producción por dren cervical durante 48 horas. Al tercer día presenta taquicardia, dos registros febriles, con producción de 400cc por dren cervical de líquido amarillento denso. Se decide exploración mediante cervicotomía evidenciándose anastomosis proximal indemne, se procede a colocar dren tubular semirígido en mediastino posterior en trayecto de neoesófago. Además se mantiene régimen antibiótico con ceftriaxona y metronidazol.

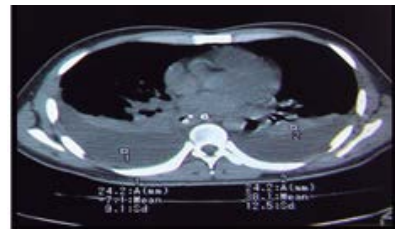


Figura 7  
TAC de Tórax con derrame pleural. Hospital Vicente Corral Moscoso 2015

Se realiza tomografía de tórax 23/01/2015 (Figura 6) en la que se observa derrame pleural bilateral con aumento de densidad de líquido pleural, se realiza avenamiento pleural bilateral obteniéndose 650cc de líquido serohemático del espacio pleural derecho y 500cc de líquido serohemático en espacio pleural izquierdo. Se rota antibióticos para cobertura de amplio espectro de acuerdo a cultivo y antibiograma.

Luego del procedimiento (23/01/2015) existe mejoría parcial del cuadro clínico. Al sexto día ante la permanencia de registros febriles, aumento de la producción por dren cervical, leucocitosis y neutrofilia, se sospecha de fístula cervical, se realiza esofagograma que confirma el diagnóstico, se mantiene al paciente con nutrición enteral por yeyunostomía.

En exámenes imagenológicos (Figura 7 y 8) se evidencia colección a nivel basal derecha, por lo que se coloca nuevo tubo torácico a nivel de octavo espacio intercostal línea axi-

lar posterior; con débito de 450cc de líquido purulento; existiendo mejoría del cuadro clínico y disminución de la producción por drenaje de cervicotomía.

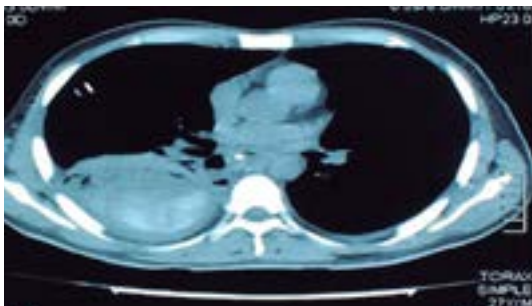


Figura 8  
TAC de Tórax con colección pleural derecha.  
Hospital Vicente Corral Moscoso 2015

Al noveno día paciente tolera dieta por vía oral, la misma que se progresa paulatinamente, se realiza esofagograma (Figura 9 y 10), evidenciando paso de contraste hacia estómago con cierre de fístula cervical.

Paciente es dado de alta luego de 30 días de hospitalización; con cierre espontáneo de fístula cervical, tolerando dieta blanda y en adecuado estado general.

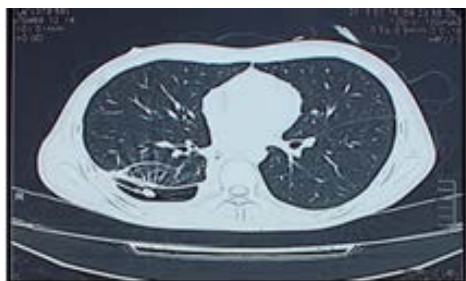

Figura 9  
TAC de Tórax se observa dren pleural derecho con expansión pleural.  
Hospital Vicente Corral Moscoso. 2015

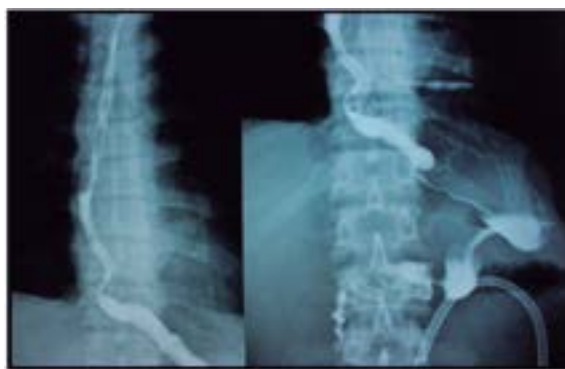

Figura 10  
Esofagograma evidencia adecuado paso de contraste hacia estómago.  
Hospital Vicente Corral Moscoso. 2015

## DISCUSIÓN

La lesión por sustancias alcalinas asienta fundamentalmente a nivel del esófago siendo menos frecuente el compromiso gástrico. Luego de la ingesta del álcali se produce liquefacción y necrosis con saponificación de las grasas, lo que permite una penetración más profunda del cáustico como es el caso de este paciente el que presentó estenosis esofágica luego de la ingesta de cáustico por lo que se planteó realizar un ascenso con técnica de tubo gástrico a lo largo de la curvatura mayor.

La esofagectomía transhiatal es un procedimiento quirúrgico que se reserva para los pacientes en quienes han fallado todas las posibilidades de tratamiento clínico, es una opción para los pacientes con estenosis esofágica postcaústicos. La esofagectomía transhiatal, al evitar la toracotomía, presenta en general un índice de complicaciones postoperatorias pulmonares menor cuando se compara con los procedimientos transtorácicos, requiere del dominio de la técnica por parte del cirujano, y del apoyo multidisciplinario, para el seguimiento postoperatorio de los pacientes (1-5). Con la técnica realizada en el paciente se diseñó un tubo gástrico de gran longitud, se preservó la arteria gástrica izquierda para la circulación del neoesófago y se aseguró que la anastomosis cervical quede libre de tensión.

Se puede realizar la esofagectomía con anastomosis intratorácica; sin embargo, la principal preocupación es el riesgo de mediastinitis por fuga de la anastomosis, lo cual la hace una opción poco favorable, debido al desenlace fatal que puede implicar este riesgo quirúrgico (11).

Luego de la esofagectomía transhiatal, las rutas utilizadas para el ascenso y reconstrucción son la retroesternal y la mediastinal posterior, en relación a esta última se aduce que es una vía más corta permitiendo así un reemplazo mejor vascularizado, técnicamente más sencillo pues la entrada al tórax es más ancha en su parte posterior en relación a la anterior, se emplea menor tiempo y no hay que construir otro túnel que llevaría a un mejor manejo en caso de tener que realizar dilataciones esofágicas por estenosis de anastomosis (4-14).

Las complicaciones más serias y más significativas son las pulmonares en forma de secreciones retenidas, atelectasias, neumonía, hipoxemia y falla respiratoria<sup>(9)</sup>. Las complicaciones respiratorias luego de esofagectomía con o sin toracotomía son motivo de controversia. Se comprobó un mayor número de complicaciones respiratorias en las resecciones con toracotomía. De 750 pacientes que se analiza en este estudio con toracotomía; se presentó complicaciones pulmonares (34%), y sin toracotomía se presentó (17%),  $p \leq 0.01$ <sup>(13)</sup>. En cuanto a la mortalidad comprueban un porcentaje significativamente menor en las transhiatales, para pacientes con riesgo pulmonar alto<sup>(13)</sup>. Entre las complicaciones respiratorias, el paciente presentó derrame pleural bilateral, que fue manejada agresivamente y de manera temprana y posteriormente una colección pleural, que se resolvió con un nuevo drenaje de tórax; el cual fue oportuno, efectivo y evitó la necesidad de una posible toracotomía. Entre las complicaciones postquirúrgicas ocupa el segundo lugar la fístula de la anastomosis

cervical (5- 55%)<sup>(13,14)</sup>. En el paciente se manejó rápida y sencillamente exteriorizando y colocando un dren de tipo tubular a nivel de trayecto de neoesófago que cumplió su función adecuadamente.

## CONCLUSIONES

La esofagectomía transhiatal es una opción para el tratamiento de estenosis esofágica postcaústicos. Debe realizarse en centros con experiencia que cuenten con el personal especializado en el manejo global que implica este procedimiento (anestesiólogos, terapia intensiva y cirujanos especializados con el procedimiento). Este procedimiento no se encuentra exento de complicaciones, de las cuales, las respiratorias son las más frecuentes, seguidas de la fístula cervical, disfonías y a largo tiempo estenosis; la cual responde a tratamiento médico (dilataciones). En el presente caso las complicaciones se trataron de manera temprana y oportuna.

## BIBLIOGRAFÍA

1. Harlak A, Yigit T, Coskun K, Ozer T, Montes O, Gulec B, Kozak O, et al. Surgical treatment of caustic esophageal strictures in adults. *International Journal of Surgery*. 2013;11:164-168.
2. Adegboye, V. Brimmo, A. Adebo, A. Transhiatal esophagectomy in children with corrosive esophageal stricture. *Afr J Med Med Sci*. 2000 Sep-Dec;29(3-4):223-6.
3. Valentí, A. Faresb, N. Reynoldsb, B. Cohenc, P. Theodoroc, N. Martínez, Ac. Esofagectomía transhiatal por vía abierta y vía laparoscópica para el cáncer de esófago: análisis de los márgenes de resección y ganglios linfáticos *Cir Esp*. 2008;83(1):24-7
4. Peracchia, A. Bonavida, L. Segalin, A. Ruol, A. Famigalli, V.: Esophagectomy without thoracotomy or transmediastinal endodissection for esophageal carcinoma. *Dis Esoph* 1994; 7: 39-41.
5. Boyle, M. Franceschi, D. Livingstone, A: Transhiatal versus transthoracic esophagectomy: complication and survival rates. *Am Surg* 1999; 65:1137-41
6. Hulscher, J. Tijssen, J. Obertop, H. Van Lanschoot, J.: Transthoracic versus transhiatal resection for carcinoma of the esophagus: a meta-analysis. *Ann Thorac Surg* 2001; 72: 306-13.
7. Estevo, J. Fragoso, A. Campos, M. Trindade, E. Amil, J.: Esofagectomía transhiatal cáustica pediátrica, *Acta Med Port*. 2011; 24(S2):107-112
8. Medina, H. Cortés, M. Ramos, D. Quezada, A. Flores, I. : Transhiatal esophagectomy. Experience of 20 years at the National Institute of Medical Sciences and Nutrition "Salvador Zubirán", Volumen 31, Núm. 2 Abril-Junio 2009
9. Braghetto, M. Csendes, A. Cardemil, G. Burdiles, P. Rodriguez, A. Guerra, J. Complicaciones de la esofagectomía: diagnóstico, mecanismo fisiopatológico, prevención y manejo. *Rev Chilena de Cirugía* Vol 54 N.- 5 Octubre 2002; págs 451 - 463
10. Orringer, M. Technical aids in performing transhiatal esophagectomy without thoracotomy. *Ann Thorac Surg* 1984; 38: 128-32
11. Briel, J. Tamhankar, A., Hagen, J. DeMeester, S. Johansson, J. Choustoulakis, E. Prevalence and risk factors for ischemia, leak and stricture of esophageal anastomosis: gastric pull-up versus colon interposition. *J Am Coll Surg* 2004; 198: 536-41.
12. Zieren, H. Muller, J. Pichlmaier, H. Prospective aleatorized study of one -or two- layer anastomosis following oesophageal resection and cervical esophagogastronomy. *BrJ Surg* 1993; 80(5): 608-11.
13. Yannopoulos, P. Theodoridis, P. Manes, K. Esophagectomy without thoracotomy: 25 years of experience over 750 patients. *Langenbecks Arch Surg* (2009) 394:611-616
14. Cassivi, S. Leaks, strictures and necrosis: a review of anastomotic complications following esophagectomy. *Semin Thorac Cardiovasc Surg* 2004; 16: 124-32.