

Complejidad del diagnóstico en Endodoncia: Un reporte de caso

Fecha de recepción:
18 de septiembre de 2022

Fecha de aprobación:
14 de diciembre de 2022

Fecha de publicación:
31 de enero de 2023

Cómo citar:

Kun Astudillo K, Peñafiel Rodríguez MV.
Complejidad del diagnóstico en endodoncia. Un reporte de caso. Rev la Fac Odontol la Univ Cuenca. 2023;1(1):53-57.

Autor de correspondencia:
Victoria Peñafiel Rodríguez

Correo electrónico:
mariav.penafiel@ucuenca.edu.ec



e-ISSN: 2960-8325
ISSN: 1390-0889

Complexity in Endodontics diagnostics, a case report

DOI: <https://doi.org/10.18537/fouc.v01.n01.a05>

Kenia Kun Astudillo¹ <https://orcid.org/0000-0001-5954-4115>

Victoria Peñafiel Rodríguez¹ <https://orcid.org/0000-0002-1931-5948>

1. Universidad de Cuenca, Cuenca - Ecuador

RESUMEN

La terapia de endodoncia es un tratamiento común y exitoso para la pulpitis irreversible sintomática, debido a la exposición de la pulpa dental en los dientes permanentes maduros. Sin embargo, es un procedimiento costoso, puede requerir múltiples citas y necesita un alto nivel de capacitación y habilidad clínica, específicamente en molares. Los pacientes con acceso limitado a la atención especializada a menudo eligen la extracción de dientes restaurables con pulpitis irreversible. La pulpitis se la puede definir como la inflamación del tejido pulpar en respuesta a un estímulo nocivo y que es incapaz de recuperar su estado de salud, su diagnóstico se basa en hallazgos subjetivos y objetivos, en la cual está indicado un tratamiento endodóntico. Se presentó en la clínica de Endodoncia de la Facultad de Odontología de la Universidad de Cuenca, una mujer de 22 años, que manifiesta dolor provocado y espontáneo del primer molar superior derecho, después de la valoración clínica y radiográfica se confirmó el diagnóstico como una pulpitis irreversible sintomática y se inició el tratamiento endodóntico.

Palabras clave: Pulpitis irreversible, terapia pulpar vital, pulpectomía completa

ABSTRACT

Endodontic therapy is a standard and successful treatment for symptomatic irreversible pulpitis due to dental pulp exposure in mature permanent teeth. However, it is an expensive procedure, can require multiple appointments, and requires a high level of training and clinical skill, specifically on molars. Patients with limited access to specialized care often choose extraction for restorable teeth with irreversible pulpitis. Pulpitis can be defined as inflammation of the pulp tissue in response to a noxious stimulus, and that is unable to recover its state of health. Its diagnosis is based on subjective and objective findings indicating endodontic treatment. A 22-year-old woman presented to the University of Cuenca's Endodontics clinic of the Faculty of Dentistry, who manifested provoked and spontaneous pain in the upper right first molar. After clinical and radiographic evaluation, the diagnosis was consolidated as symptomatic irreversible pulpitis, and endodontic treatment was started.

Keywords: irreversible pulpitis, vital pulp therapy, complete pulpectomy.

INTRODUCCIÓN

La terapia de endodoncia es el tratamiento de elección para dientes permanentes con pulpitis irreversible sintomática; considerado como procedimiento exitoso, con un buen pronóstico en la mayoría de casos.¹ Puede requerir múltiples citas, capacitación y destreza clínica, en especial en los primeros molares superiores.²

La opción no deseable es la extracción dental, generalmente en pacientes de escasos recursos, que no tienen acceso a una atención especializada.³

La Asociación Americana de Endodoncistas (AAE) define a la Pulpitis irreversible sintomática como una pulpa vital inflamada, la misma es incapaz de cicatrizar, por tal razón está indicado el tratamiento de conducto.⁴

Las características pueden incluir dolor agudo con el estímulo térmico, dolor persistente (a menudo 30 segundos o más después de la eliminación del estímulo), dolor espontáneo (dolor no provocado)

y dolor referido. Las etiologías comunes pueden incluir caries profundas, restauraciones extensas o fracturas que exponen los tejidos pulpares. Los dientes con pulpitis irreversible sintomática pueden ser difíciles de diagnosticar porque la inflamación aún no ha llegado a los tejidos periapicales, por lo que no produce dolor ni molestias a la percusión. En tales casos, la historia dental y las pruebas térmicas son las principales herramientas para evaluar el estado pulpar.⁵ Es necesario, mencionar que, en casos de piezas multirradiculares, puede existir zonas de “necrobiosis”, término propuesto por Grossman en 1981, haciendo referencia al tejido pulpar que se encuentra inflamado, necrótico e infectado es decir una “necrosis parcial”, estado pulpar que podría complicar el diagnóstico en endodoncia.⁶

Este reporte de caso presenta un tratamiento de conducto exitoso en un primer molar superior derecho que presentaba extensas lesiones de caries dental.

REPORTE DEL CASO

Paciente de sexo femenino, de 22 años, que acudió a la clínica de Endodoncia de la Facultad de Odontología de la Universidad de Cuenca, presenta dolor al beber agua fría y caliente en el primer molar superior derecho, el dolor se agudiza en las noches. La paciente no presenta antecedentes médicos, ni alergia.

Presenta dolor de tipo espontáneo, provocado y constante, refiere reacción frente a la masticación, pero no a la percusión. Dentro del examen clínico, no presenta inflamación intraoral ni fístula, presenta caries extensa con destrucción avanzada de la corona clínica.

Al examen radiográfico presenta radiolucidez apical de raíces mesial y distal (Figura 1). En el examen intraoral responde a las pruebas de sensibilidad de frío y calor con dolor aumentado y persistente. Con base en el examen radiográfico, y por la presencia de lesión periapical, se determina un diagnóstico presuntivo de periodontitis apical sintomática. Mientras que, por la respuesta a las pruebas de sensibilidad podríamos sospechar de una pulpitis irreversible sintomática. Pese a

presentarse sangrado en la cámara pulpar durante la apertura, se estableció como diagnóstico al de peor pronóstico, determinado por la presencia de radiolúidez a nivel apical de algunas raíces.

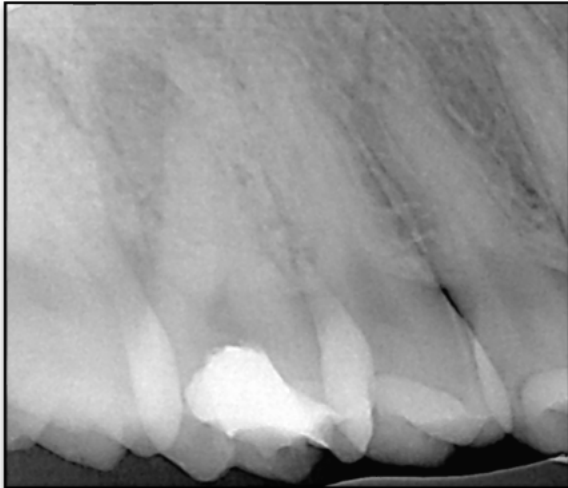


Figura 1. Radiografía inicial pieza 1.6

Después de la firma del consentimiento informado se inició el tratamiento de endodoncia en la pieza 1.6. Se administró 1,8 ml de lidocaína al 2% con epinefrina 1:80.000 (New Estetic). Se realizó el aislamiento absoluto de la pieza y la apertura de la cámara con una fresa redonda mediana y luego con una fresa Endo Z (Dentsply) para rectificar el diseño de la cavidad de acceso. Se localizaron inmediatamente los conductos palatino y distal, se realiza con neutralización del contenido cameral y se procede a la búsqueda de los conductos mesiales con la utilización de una punta de ultrasonido (The Finder, Helse Ultrasonic) con el fin de realizar un desgaste selectivo, conducto mesio-vestibular 1 (mv1) como el mesio-vestibular 2 (mv2).

A continuación, se efectuó irrigación y el cateterismo con una lima Tipo K10 (Dentsply), se determinó la longitud de trabajo en 21 mm para el conducto distal, 24 mm el conducto palatino, 21 mm el conducto mv1 y mv2, con el localizador apical (Root ZX Mini, Morita), se comprobaron dichas longitudes con una radiografía periapical, y se determinó la conductometría final. (Figura 2)

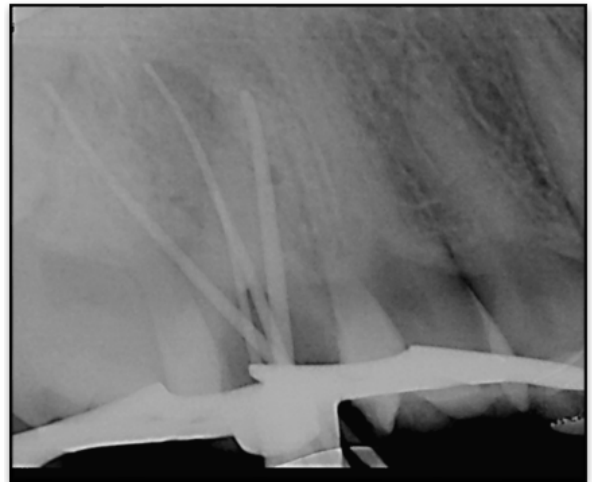


Figura 2. Conductometría pieza 1.6

Inmediatamente, se procedió con la preparación químico-mecánica utilizando la técnica Step-Back, determinando una lima apical maestra N.º 35 para conductos: palatino y distal y una lima maestra N.º 30 para los conductos mesiales.

Se utilizó como irrigante una solución hipoclorito de sodio al 5,25 % con aguja de salida lateral. Con respecto a los conductos cuya raíz presentaba radiolúidez, se realizó patencia constante entre los instrumentos empleados. Posteriormente, se realizó la conometría, que fue confirmada con la toma radiográfica. (Figura 3).

Se realizó la irrigación final con EDTA al 17 %, hipoclorito de sodio al 5.25 % y suero fisiológico, utilizando un dispositivo ultrasónico ultra X punta dorada 25/02 21 mm, insertando a 2 mm de la longitud de trabajo, 3 ciclos de 20 seg. recambio de solución de irrigación en cada uno de los ciclos, con movimientos de entrada y salida, con el fin de dar lugar a la activación de la solución de irrigación. Para la obturación de los conductos radiculares se emplearon conos de gutapercha N.º 35 para los conductos: palatino y distal y N.º 30 para los conductos mesiales, se utilizaron en conjunto con el cemento sellador AH PLUS (Dentsply) con técnica de condensación lateral fría.

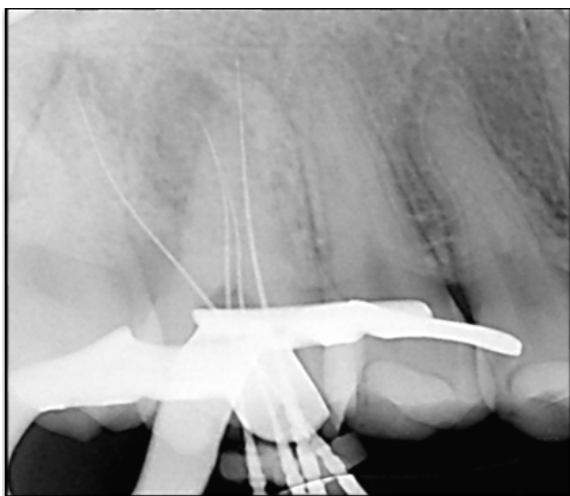


Figura 3. Conometría pieza 1.6

Posteriormente, se realizó el sellado de la entrada de los conductos con ionómero de vidrio fotopolimerizable, se colocó teflón como espaciador y material provisional (Cavit, 3M) para su posterior derivación para la rehabilitación respectiva. (Figura 4 y 5).

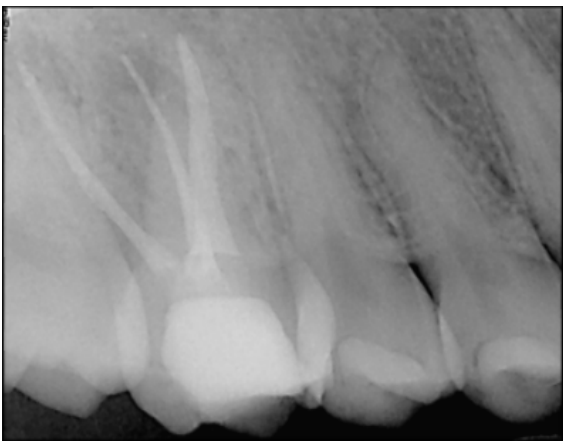


Figura 4. Obturación final pieza 1.6

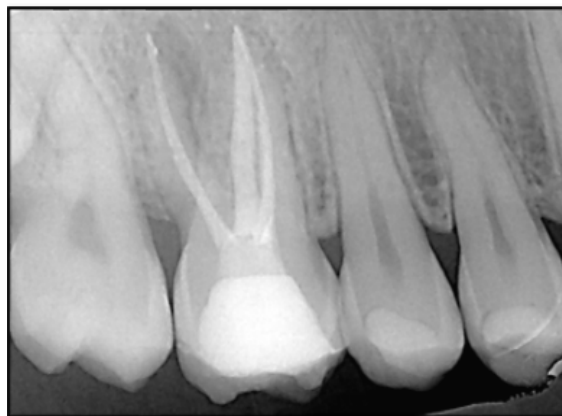


Figura 5. Obturación final pieza 1.6

DISCUSIÓN

El tratamiento de conducto, es aquel procedimiento inicial con alta predictibilidad y éxito para los dientes restaurables que presentan pulpitis irreversible⁶; sin embargo, todavía hay numerosos pacientes que optan por la extracción dental a pesar de no ser el tratamiento ideal.

La mayoría de estos pacientes tienen un acceso limitado a un odontólogo o endodoncista altamente calificado.

Una encuesta de 1195 odontólogos mostró que el 79 % informó, haber hallado con frecuencia una condición de endodoncia, pero solo el 34 % reportó ejecutar algún tipo de procedimiento de endodoncia definitivo.⁷

En la actualidad, un tratamiento de endodoncia está al alcance de toda la población y de esta manera se reduce la pérdida de dientes por patologías pulpares o periapicales.

En el presente artículo, se menciona la complejidad al momento de determinar un diagnóstico en las diferentes áreas y sobretodo en endodoncia, lo cual se agrava ante la presencia de piezas multirradiculares en donde, debido a la existencia de múltiples conductos, puede darse el caso de zonas de necrosis y la persistencia de zonas vitales. Radiográficamente se puede constatar, la presencia de conductos que a nivel periapical manifiesta el establecimiento de una lesión periapical, aunque

clínicamente se evidencie sangrado. De ahí la importancia de establecer un diagnóstico tanto pulpar como periapical, o en caso de manejar uno solo, considerar el diagnóstico de peor pronóstico, que tenga la capacidad de influir en el resultado a largo plazo de la pieza endodónticamente tratada

REFERENCIAS BIBLIOGRÁFICAS

1. Salehrabi R, Rotstein I. Endodontic treatment outcomes in a large patient population in the USA: an epidemiological study. *J Endod.* 2004;30(12):846-850.
2. Fransson H, Dawson VS, Frisk F, Bjorndal L, Kvist T. Survival of Root-filled Teeth in the Swedish Adult Population. *J Endod.* 2016;42(2):216-220.
3. Alley BS, Kitchens GG, Alley LW, Eleazer PD. A comparison of survival of teeth following endodontic treatment performed by general dentists or by specialists. *Oral Surg Oral Med Oral Pathol Oral Radiol Endod.* 2004;98(1):115-118.
4. AAE Consensus Conference Recommended Diagnostic Terminology. *J Endod.* 2009;35:1634.
5. Abbott P, Yu C. A clinical classification of the status of the pulp and the root canal system. *Aust Dent J.* 2007;52(Suppl 1):S17-S31.
6. Asgary S, Verma P, Nosrat A. Treatment Outcomes of Full Pulpotomy as an Alternative to Tooth Extraction in Molars with Hyperplastic/ Irreversible Pulpitis: A Case Report. *Iran Endod J.* 2017;12(2):261-265.
7. Richardson SL, Khan AA, Rivera EM, Phillips C. Access to endodontic care in North Carolina public health and Medicaid settings. *J Public Health Dent.* 2014;74(3):175-180.

Declaración de conflictos de interés

Los autores declaran no tener conflictos de interés.